Artículo original/ Original article
ISSN 2953-6553

Prolapso puerperal de mioma submucoso: reporte de caso y revisión breve de literatura
Puerperal Prolapse of a Submucosal Myoma: A Case Report and Brief Literature Review

AnaYessenia López Calderón [1] 0000-0002-5786-3099, Alex Homero Terán Cortez [2] 0009-0008-4694-4150, Martha Jasmín López Calderón [3] 0009-0005-2599-3699, David Alfredo Sayay Briones [4] 0009-0004-4817-5587
isa_yess@hotmail.com, alexteranc@gmail.com, marty_jass@hotmail.com, drsayay1985@gmail.com

[1234] Hospital Básico San Luis de Otavalo, Imbabura, Ecuador.

DOI 10.36500/atenas.5.004

Resumen

Los miomas uterinos constituyen los tumores benignos más frecuentes en mujeres en edad reproductiva. Aunque en muchos casos cursan de forma asintomática su localización puede asociarse con complicaciones ginecológicas, reproductivas y obstétricas. El prolapso de un mioma submucoso durante el puerperio representa una complicación infrecuente, potencialmente grave, relacionada con los cambios anatómicos y fisiológicos propios de la involución uterina posterior al parto. Se presenta el caso de una paciente de 27 años con embarazo a término, quien posterior a un parto vaginal y a un episodio de hemorragia posparto controlada, acudió un mes después por dolor pélvico, sangrado vaginal y sensación de masa genital. Al examen físico se evidenció una tumoración vaginal compatible con mioma submucoso prolapsado de aproximadamente 8 cm, confirmándose el diagnóstico de mioma abortivo. La paciente fue sometida a miomectomía por vía vaginal, con evolución clínica favorable y sin complicaciones postoperatorias. El reconocimiento temprano de esta entidad es fundamental, ya que el retraso diagnóstico puede incrementar el riesgo de hemorragia, infección y otras complicaciones puerperales. En pacientes hemodinámicamente estables, la miomectomía vaginal constituye una alternativa terapéutica segura y eficaz, reservándose la histerectomía para casos complejos o con compromiso clínico severo. El prolapso puerperal de mioma submucoso, aunque poco frecuente, debe considerarse en el diagnóstico diferencial de pacientes con sangrado vaginal y masa genital posparto para un manejo oportuno y adecuado.

Abstract

Uterine fibroids are the most common benign tumors in women of reproductive age. Although many cases are asymptomatic, their location may be associated with gynecological, reproductive, and obstetric complications. The prolapse of a submucosal fibroid during the puerperium represents a rare but potentially serious complication related to the anatomical and physiological changes associated with postpartum uterine involution. We present the case of a 27-year-old patient with a term pregnancy who, following a vaginal delivery and a controlled episode of postpartum hemorrhage, presented one month later with pelvic pain, vaginal bleeding, and the sensation of a genital mass. Physical examination revealed a vaginal tumor compatible with a prolapsed submucosal fibroid measuring approximately 8 cm, confirming the diagnosis of aborting fibroid. The patient underwent vaginal myomectomy with favorable clinical outcomes and no postoperative complications. Early recognition of this condition is essential, as delayed diagnosis may increase the risk of hemorrhage, infection, and other puerperal complications. In hemodynamically stable patients, vaginal myomectomy constitutes a safe and effective therapeutic alternative, while hysterectomy should be reserved for complex cases or severe clinical compromise. Although uncommon, puerperal prolapse of a submucosal fibroid should be considered in the differential diagnosis of postpartum patients presenting with vaginal bleeding and genital mass to ensure timely and appropriate management.

Palabras Claves – mioma submucoso, prolapso puerperal, hemorragia posparto, miomectomía vaginal.
Keywords – submucosal fibroid, puerperal prolapse, postpartum hemorrhage, vaginal myomectomy.

Recibido: 2026-05-16, Aprobado tras revisión: 2026-11-09

I. INTRODUCCIÓN

Los leiomiomas uterinos, también denominados fibromas o miomas, constituyen los tumores benignos más frecuentes del aparato reproductor femenino y afecta principalmente a mujeres en edad reproductiva. Se estima una prevalencia aproximada del 25% en este grupo etario y hasta el 40% en mujeres menores de 50 años. Aunque una proporción importante permanece asintomática en un 30% de pacientes, su presencia puede asociarse a alteraciones menstruales, dolor pélvico, infertilidad y otras complicaciones obstétricas, en un 2 a 3% de los casos (Hernández-Valencia et al., 2017).

La clasificación de la Federación Internacional de Ginecología y Obstetricia (FIGO) permite describir la relación del mioma con el endometrio y la serosa: tipo 0, submucoso pediculado intracavitario; tipo 1, submucoso con componente intramural menor del 50 %; tipo 2, submucoso con componente intramural igual o mayor del 50 %; tipo 3, en contacto con el endometrio y completamente intramural; tipo 4, intramural; tipos 5 a 7, subserosos con distintos grados de extensión intramural o pediculación; y tipo 8, otras localizaciones, como la cervical. Existen además lesiones híbridas que afectan las superficies endometrial y serosa (Lakabi et al., 2025). Los miomas submucosos, especialmente los pediculados, pueden ocasionar sangrado y protruir a través del cuello uterino, configurando un mioma prolapsado o «abortivo». Durante la gestación, la miomatosis puede asociarse con resultados obstétricos adversos, aunque el riesgo individual varía y no todas las gestantes presentan complicaciones (Li et al., 2024).

Las manifestaciones clínicas de la miomatosis uterina dependen principalmente del número, tamaño y localización de los tumores. Durante el embarazo, los miomas uterinos pueden experimentar modificaciones en su volumen, vascularización y consistencia como consecuencia de los cambios hormonales y hemodinámicos propios de la gestación. Posteriormente, durante el puerperio, la involución uterina se acompaña de una disminución del flujo sanguíneo y de procesos de remodelación miometrial que podrían favorecer fenómenos degenerativos, necrosis, infección o desplazamiento del tejido miomatoso.

El prolapso de un mioma submucoso durante el puerperio constituye una complicación poco frecuente. Clínicamente puede manifestarse con hemorragia vaginal, dolor pélvico, secreción fétida, sensación de masa vaginal e incluso signos sistémicos de infección (Wang et al., 2021). En casos graves, esta complicación se ha relacionado con hemorragia posparto tardía, inversión uterina y sepsis, situaciones que pueden incrementar la morbimortalidad materna (Yang et al., 2022).

Esta complicación ocurre con mayor frecuencia en miomas submucosos pediculados; sin embargo, también se han descrito casos en los que los miomas intramurales migran hacia la cavidad uterina y adoptan un comportamiento submucoso durante el puerperio, posiblemente como consecuencia de las contracciones uterinas y de la reorganización de las capas miometriales posteriores al parto (Nkwabong, 2018). El cuadro puede presentarse desde el puerperio inmediato hasta varias semanas después del nacimiento, con mayor frecuencia entre la cuarta y quinta semana posparto (Li et al., 2023).

Se presenta el caso de una paciente en puerperio con prolapso de un mioma submucoso tratado mediante miomectomía vaginal, con evolución clínica satisfactoria.

II. MATERIALES Y MÉTODOS

Se presenta un reporte de caso clínico descriptivo, complementado por una revisión narrativa de la literatura. Se describe la evolución del caso de una paciente de 27 años, quien luego de tener un parto vaginal presentó un prolapso de mioma submucoso, el cual estuvo asociado a dolor en la pelvis, sangrado vaginal y una sensación de masa en la región genital.

Los datos clínicos fueron extraídos de la historia médica de la institución, abarcando antecedentes gineco-obstétricos, el desarrollo del parto, complicaciones que surgieron en el puerperio, resultados del examen físico, la cirugía realizada y la evolución tras el tratamiento. Se obtuvo el consentimiento informado de la paciente para la publicación del caso clínico y de las imágenes que lo acompañan. Se garantizó la confidencialidad de la información personal y la protección de su identidad.

Para la revisión bibliográfica, se exploraron bases de datos biomédicas como PubMed, SciELO y Scopus, seleccionando estudios científicos en inglés y español que guardaran relación con los miomas uterinos y sus complicaciones en el puerperio. La búsqueda incluyó artículos publicados en años recientes, utilizando términos MeSH/DeCS que se relacionan con leiomiomas uterinos, miomas submucosales, el puerperio, hemorragias postparto y miomectomías vaginales. La información recolectada se organizó y analizó de manera descriptiva, comparando los resultados encontrados en la literatura con las características clínicas, la evolución y el tratamiento llevado a cabo en la paciente presentada.

III. RESULTADOS

Caso Clínico: Paciente de 27 años, con antecedentes obstétricos de tres gestaciones y dos partos anteriores, período intergenésico de siete años, ecografía previa en la cual presenta los siguientes datos: diámetro biparietal 35mm, circunferencia cefálica 132 mm, circunferencia abdominal 114 mm, longitud femoral 24mm; además presencia de mioma que mide 8.9 x 8.38cm concluyendo como embarazo de 17

semanas más miomatosis uterina, y por lo tanto se determina Embarazo actual de 37,2 semanas de gestación, determinado mediante ecografía previa.

Acudió con embarazo a término en trabajo de parto. Hemoglobina de ingreso 13,6 g/dl. Se atendió parto vaginal eutócico, obteniéndose recién nacido masculino con puntuación de Apgar 7 al primer minuto y 9 a los cinco minutos, con peso de 2720g. El alumbramiento ocurrió a los siete minutos, con placenta tipo Schultze completa y sangrado inicial estimado de 100 mL.

Posteriormente, presentó hemorragia posparto secundaria a hipotonía uterina, tensión arterial 117/71 mmHg, frecuencia cardíaca 77x', frecuencia respiratoria 21x', temperatura 36.5°C, saturación de oxígeno 93%, índice de shock 0.65 Score mamá 0; con una pérdida sanguínea total aproximada de 700 mL, por lo que se activó el protocolo institucional Clave Roja para el manejo de la hemorragia obstétrica. Recibió tratamiento con ácido tranexámico, fluidoterapia, uterotónicos y masaje uterino, con adecuada respuesta clínica y hemodinámica; hemoglobina de control 10.3 g/dl.

Un mes después del parto acude nuevamente al servicio de emergencia por cuadro clínico caracterizado por dolor pélvico, sangrado vaginal y sensación de masa genital. Al examen ginecológico se evidenció la protrusión de una masa a través del canal vaginal, compatible con un mioma submucoso prolapsado (mioma abortivo), de aproximadamente 8 cm de longitud. Con estos hallazgos se decidió ingreso hospitalario para resolución quirúrgica (Figura 1).

Figura 1

Mioma submucoso prolapsado durante el puerperio



Nota. Mioma submucoso prolapsado evidenciado durante el examen ginecológico. Fuente: Archivo clínico institucional. Se obtuvo el consentimiento informado de la paciente para la publicación del caso clínico y de la imagen.

Se realizó miomectomía de emergencia por vía vaginal bajo anestesia conductiva, sin presentarse complicaciones intraoperatorias. Durante el procedimiento se identificó un mioma submucoso abortivo prolapsado de aproximadamente 8 cm de longitud, con pedículo grueso. Se procedió a la ligadura del pedículo y posterior resección completa del mioma, verificándose una adecuada hemostasia al finalizar el acto quirúrgico. El sangrado estimado durante el procedimiento fue de aproximadamente 100 mL.

Posteriormente, la paciente permaneció en observación clínica con evolución favorable, hemodinámicamente estable y sin evidencia de hemorragia, infección ni otras complicaciones posoperatorias inmediatas. Debido a su adecuada recuperación clínica y buena tolerancia al procedimiento, fue dada de alta en buenas condiciones generales (Figura 2).

No se tiene resultados de anatomía patológica.

Figura 2

Cérvix, posterior a miomectomía vaginal

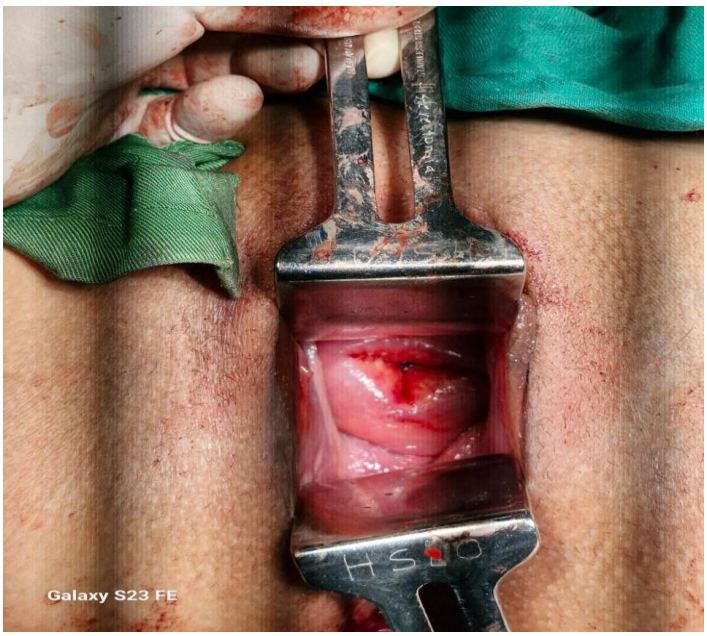

Nota. Visualización del canal vaginal y cérvix posterior a la resección del mioma submucoso. Fuente: Archivo clínico institucional. Se obtuvo el consentimiento informado de la paciente para la publicación del caso clínico y de la imagen.

IV. DISCUSIÓN

El prolapso de un mioma submucoso durante el puerperio constituye una complicación poco frecuente, con escasos casos descritos en la literatura. Desde el punto de vista fisiopatológico, se ha planteado la posibilidad de que algunos miomas intramurales se desplacen hacia la cavidad uterina y adopten una localización submucosa durante el puerperio, como consecuencia de las contracciones uterinas y de los cambios asociados con la involución uterina posterior al parto (Nkwabong, 2018). Asimismo, la reducción del flujo sanguíneo uterino posterior al parto podría inducir necrosis, degeneración o desvitalización del mioma, facilitando su expulsión parcial o total.

Esta complicación puede darse desde el puerperio inmediato hasta varias semanas posteriores al parto, destacando la importancia de mantener un alto índice de sospecha en pacientes con antecedente de miomatosis uterina (Li et al., 2023).

Se han descrito otro tipo de complicaciones como retención urinaria, fístula uretro-vaginal, infección del mioma asociada a necrosis tisular y sobreinfección bacteriana; se ha reportado un caso de mioma submucoso prolapsado de gran tamaño con compromiso vascular, lo cual sugiere que la isquemia tumoral desempeña un papel importante en la progresión al prolapso. (Wang et al. 2021). En ambos casos, el punto fisiopatológico común es la alteración del flujo sanguíneo durante el puerperio, lo que favorece la desvitalización del tejido miomatoso (Almusaylim et al. 2023) Algunos miomas pueden experimentar regresión espontánea después del embarazo, pero aquellos de localización submucosa continúan siendo los más propensos a complicaciones (Li et al., 2024; Zhu-Ge et al., 2024).

La inversión uterina asociada con miomas constituye una complicación infrecuente, pero potencialmente grave. En estos casos, el mioma puede actuar como punto de tracción y favorecer la invaginación uterina, por lo que esta posibilidad debe considerarse en el diagnóstico diferencial de pacientes con prolapso tumoral y sangrado vaginal severo (Yang et al., 2026).

Asimismo, deben distinguirse otras causas de masa genital posparto, porque su tratamiento es diferente.

Entre los diagnósticos diferenciales se encuentra el pólipo endometrial prolapsado, que puede ocasionar sangrado y presentar una lesión pediculada, generalmente de menor consistencia que un leiomioma; la ecografía transvaginal con Doppler puede ayudar a identificar su origen, aunque la histología es decisiva. El hematoma vaginal o cervical suele relacionarse con trauma obstétrico y se presenta como una tumefacción dolorosa, a veces violácea, con posibilidad de expansión y repercusión hemodinámica. También deben considerarse las neoplasias cervicales o endometriales, especialmente

ante lesiones friables, ulceradas, irregulares o sangrado persistente, sin asumir benignidad únicamente por la apariencia clínica. La valoración debe integrar antecedentes, exploración con espéculo y tacto, estado hemodinámico y estudios de imagen según la estabilidad y los recursos disponibles.

En cuanto a la presentación clínica, los síntomas principales incluyen hemorragia vaginal persistente, dolor pélvico y sensación de masa vaginal. La presentación clínica puede variar según la gravedad del cuadro e incluir fiebre, compromiso sistémico y sepsis. Mientras algunos autores describen casos asociados con infección, otros reportan hemorragia sin evidencia de infección, lo que evidencia la variabilidad de la presentación clínica y resalta la importancia de considerar tanto las complicaciones infecciosas como las hemorrágicas durante el abordaje diagnóstico (Almusaylim et al. 2023)

Los miomas submucosos que protruyen hacia la cavidad endometrial pueden afectar la fertilidad y el curso del embarazo, debido a que alteran la anatomía de la cavidad uterina y pueden interferir con la implantación embrionaria, incrementando el riesgo de aborto espontáneo, sangrado durante el embarazo y parto pretérmino (Lakabi et al., 2023). Según la guía de buenas prácticas de FIGO, hay mujeres con miomatosis que pueden cursar embarazos sin complicaciones, sin embargo, los miomas submucosos requieren un seguimiento individualizado, para poder preservar de la fertilidad y la reducción de riesgos obstétricos (Díaz et al., 2025).

En cuanto al manejo, el tratamiento debe individualizarse según las características clínicas de cada paciente, debido a que los riesgos y beneficios de las intervenciones deben valorarse de manera individual. La miomectomía por vía vaginal constituye una alternativa terapéutica en pacientes hemodinámicamente estables con miomas submucosos prolapsados, mientras que la histerectomía puede reservarse para casos complejos o con compromiso clínico grave (Wang et al., 2021).

El análisis comparativo de los casos publicados sobre el tema sugiere la importancia de considerar el antecedente de miomatosis uterina en el diagnóstico diferencial de pacientes que presenten estos síntomas durante el puerperio. Asimismo, la literatura revisada pone en evidencia que el retraso diagnóstico puede asociarse con un incremento de las complicaciones. A pesar de tratarse de una condición poco frecuente, la detección temprana puede favorecer una evolución clínica adecuada (Yang et al., 2026). Como limitaciones, no se documentan un estudio anatomopatológico, imágenes ecográficas del episodio ni seguimiento; tampoco puede asignarse un subtipo FIGO retrospectivo sin información previa. La revisión narrativa es contextual y no permite estimar incidencia, mortalidad ni eficacia comparativa de las alternativas terapéuticas.

V. CONCLUSIONES

El prolapso de un mioma submucoso en el puerperio constituye una complicación poco frecuente pero relevante, asociada a los cambios anatómicos y hormonales posteriores al parto. Durante la involución uterina, algunos miomas pueden desplazarse hacia el canal cervical o la vagina y exteriorizarse, particularmente cuando presentan una localización submucosa o son pediculados. Este fenómeno puede estar relacionado con las contracciones uterinas y los cambios anatómicos que ocurren durante el puerperio.

Este cuadro puede manifestarse mediante sangrado vaginal, dolor pélvico, anemia, infección y exteriorización del mioma por vía vaginal. En algunos casos, puede simular otras complicaciones puerperales, dificultando el diagnóstico oportuno. El caso presentado refuerza la necesidad de una evaluación clínica adecuada y de un manejo individualizado durante el puerperio, considerando la localización del mioma, los antecedentes gineco-obstétricos y las características clínicas de cada paciente.

Finalmente, este caso aporta evidencia clínica adicional sobre una complicación poco documentada y resalta la necesidad de continuar publicando series de casos y revisiones que permitan establecer recomendaciones diagnósticas y terapéuticas más sólidas para el manejo de esta patología.

REFERENCIAS BIBLIOGRÁFICAS

Almusaylim, M. S., Darwish, F. A., Alahmad, F. A., Alsaleh, M. A., & Almohammedsaleh, M. M. (2023). Large Submucosal Uterine Leiomyoma Prolapse Into the Vagina After Complicating a Pregnancy: A Case Report. Cureus, 15(11), e49116. https://doi.org/10.7759/cureus.49116

Díaz, I., Lumsden, M. A., & Zeppernick, M. (2025). Medical treatment of fibroids: FIGO best practice guidance. International Journal of Gynecology & Obstetrics, 171(2), 507–512. https://doi.org/10.1002/ijgo.70497

Hernández-Valencia, M., Valerio-Castro, E., Tercero-Valdez-Zúñiga, C. L., Barrón-Vallejo, J., & Luna-Rojas, R. M. (2017). Miomatosis uterina: implicaciones en salud reproductiva. Ginecología y Obstetricia de México, 85(9), 611–633. http://www.scielo.org.mx/scielo.php?script=sci_arttext&pid=S0300-90412017000900611

Lakabi, R., Harth, S., Meinhold-Heerlein, I., Olsthoorn, A. V., Munro, M. G., & Murji, A. (2025). Diagnosis and classification of uterine fibroids. International journal of gynaecology and obstetrics: the official organ of the International Federation of Gynaecology and Obstetrics, 171(2), 566–573. https://doi.org/10.1002/ijgo.70538

Li, H., Hu, Z., Fan, Y., & Hao, Y. (2024). The influence of uterine fibroids on adverse outcomes in pregnant women: A meta-analysis. BMC Pregnancy and Childbirth, 24, 345. https://doi.org/10.1186/s12884-024-06545-5

Li, L., Shen, J., Gao, Z., Wang, X., Tian, D., Yang, X., Zhou, H., Li, B., Tang, D., & Zhang, Q. (2023). Transvaginal prolapsed submucosal leiomyoma after cesarean section misdiagnosed as bladder prolapse: A case report with literature review. Frontiers in surgery, 10, 1071247. https://doi.org/10.3389/fsurg.2023.1071247

Nkwabong E. (2018). An intramural uterine fibroid became submucosal in the puerperium - proposed probable mechanism: a case report. Journal of medical case reports, 12(1), 88. https://doi.org/10.1186/s13256-018-1624-0

Wang, J., Li, Z., & Sun, Y. (2021). Prolapsed submucosal pyomyoma postpartum, a rare complication of fibroids. BMC pregnancy and childbirth, 21(1), 132. https://doi.org/10.1186/s12884-021-03619-6

Yang, J., Zhong, S., Cheng, W., Deng, Y., Wang, Y., & Liu, Y. (2026). Subacute puerperal uterine inversion secondary to a large uterine myoma: a case report. Journal of surgical case reports, 2026(1), rjaf1016. https://doi.org/10.1093/jscr/rjaf1016

Zhu-Ge, L., Bei, Q., Pan, W., & Ni, X. (2024). Spontaneous regression of a giant uterine leiomyoma after delivery: A case report and literature review. BMC Pregnancy and Childbirth, 24, 123. https://doi.org/10.1186/s12884-024-06324-2