Artículo original/ Original article
ISSN 2953-6553

Apendicitis aguda izquierda secundaria a malrotación intestinal en adulto: correlación clínico-imagenológica y reporte de caso.

Left-sided acute appendicitis secondary to intestinal malrotation in an adult: clinic-radiological correlation and case report.

Cristina Gabriela Quishpe Guamán [1] 0009-0006-0370-8574, Maité González Saborit [2] 0000-0002-1301-591X, Lenin Arturo Beltrán Freire [3] 0009-0000-5073-7498 , Francis Dayana Espinosa Ortiz [4] 0009-0006-1009-9122
cristinagabyquishpe@gmail.com, gonzalezsaboritm@gmail.com, armislen@hotmail.com, fran17991@gmail.com

[1 2 3 4] Hospital Básico San Luis de Otavalo, Imbabura/Otavalo, Ecuador.

DOI 10.36500/atenas.5.002

Resumen

La apendicitis aguda izquierda es una entidad infrecuente que representa un importante desafío diagnóstico debido a su presentación clínica atípica y similitud con otras causas de dolor abdominal en hemiabdomen izquierdo. Generalmente se asocia a anomalías anatómicas congénitas como situs inversus totalis o malrotación intestinal. Se presenta el caso de un paciente masculino de 36 años, sin antecedentes patológicos relevantes, con dolor abdominal de inicio agudo localizado en mesogastrio y flanco izquierdo, acompañado de náuseas. Al examen físico presentó dolor en flanco y fosa ilíaca izquierda con signos de irritación peritoneal. Los estudios de laboratorios evidenciaron leucocitosis y elevación de proteína C reactiva. La tomografía computarizada abdominal mostró malrotación intestinal y apéndice inflamado localizado en fosa ilíaca izquierda con apendicolitos en su base. Se realizó apendicectomía convencional, evidenciándose apéndice retrocecal necrótico con colección purulenta localizada. La evolución posoperatoria fue favorable con manejo antibiótico y egreso hospitalario sin complicaciones. Este caso resalta la importancia de mantener una alta sospecha clínica y utilizar estudios de imagen oportuno para evitar retrasos diagnósticos y complicaciones quirúrgicas.

Palabras clave*: *apendicitis aguda, malrotación intestinal, tomagrafía conpuratizada, apendicectomía

Abstract

Left-sided acute appendicitis is a rare clinical entity that represents a significant diagnostic challenge because of its atypical presentation and resemblance to other causes of left lower abdominal pain. It is commonly associated with congenital anatomical anomalies such as situs inversus totalis or intestinal malrotation. We report the case of a 36-year-old male patient with no relevant medical history who presented with acute abdominal pain located in the mesogastrium and left flank, associated with nausea. Physical examination revealed tenderness in the left flank and left iliac fossa, with signs of peritoneal irritation. Laboratory tests showed leukocytosis and elevated C-reactive protein levels. Abdominal computed tomography demonstrated intestinal malrotation and an inflamed appendix located in the left iliac fossa with appendicoliths at its base. Conventional appendectomy was performed, revealing a necrotic retrocecal appendix with localized purulent fluid. The postoperative course was favorable after antibiotic therapy, and the patient was discharged without complications. This case highlights the importance of maintaining a high index of suspicion and performing timely imaging studies to avoid diagnostic delay and surgical complications.

Keywords: ***acute appendicitis, intestinal malrotation, computed tomography, appendectomy***

Palabras Claves – apendicitis aguda, malrotación intestinal, tomagrafía conpuratizada, apendicectomía
Keywords – acute appendicitis, intestinal malrotation, computed tomography, appendectomy

Recibido: 2026-05-03, Aprobado tras revisión: 2026-11-09

I. INTRODUCCIÓN

La apendicitis aguda constituye una de las causas más frecuentes de abdomen agudo quirúrgico y una de las principales indicaciones de cirugía de urgencia a nivel mundial. Un análisis de la enfermedad estimó 17,0 millones de casos nuevos en 2021 y una tasa de incidencia mundial estandarizada por edad de 214 por cada 100 000 habitantes (Han et al,, 2024). Habitualmente se presenta con dolor localizado en fosa ilíaca derecha; sin embargo, la apendicitis aguda izquierda representa una variante clínica infrecuente y de difícil reconocimiento diagnóstico (Alfonso-Gamba & Barragán-Rativa, 2024).

La incidencia estimada en la población adulta oscila entre el 0,2% y 0,5% en estudios por imágenes, y hasta 3 casos por cada 10 000 adultos en series de necropsias (Alfonso-Gamba & Barragán-Rativa, 2024). La localización izquierda del apéndice suele relacionarse con anomalías anatómicas congénitas, principalmente situs inversus totalis, malrotación intestinal o, con menor frecuencia, un apéndice anormalmente largo originado en un ciego de localización habitual (Hu et al., 2022). Una revisión de 95 casos publicados de apendicitis izquierda identificó 23 asociados con malrotación del intestino medio (24,2 % de esa serie); esta proporción describe casos publicados y no constituye una estimación de incidencia poblacional (Akbulut et al., 2010).

Desde el punto de vista clínico, esta presentación atípica constituye un reto diagnóstico importante, ya que puede simular patologías más frecuentes del hemiabdomen izquierdo, como diverticulitis sigmoidea, ureterolitiasis o enfermedades ginecológicas en mujeres en edad fértil como una torsión anexial, quiste ovárico hemorrágico o roto, enfermedad inflamatoria pélvica y embarazo ectópico. (Assefa et al., 2023; Villabona et al., 2018). En este grupo, la prueba de embarazo orienta el diagnóstico y la selección de imágenes; si existe dolor pélvico, la ecografía transabdominal y transvaginal con Doppler es una evaluación inicial apropiada (American College of Radiology (ACR), 2024). En consecuencia, el retraso diagnóstico incrementa el riesgo de perforación, peritonitis localizada, complicaciones operatorias y estancia hospitalaria prolongada.

Enfrentarse a un caso de apendicitis aguda izquierda en la emergencia genera un desafío diagnóstico médico debido a la similitud de la sintomatología con otras patologías como son la diverticulitis sigmoidea o en el caso de mujeres en edad fértil relacionado con quistes ováricos complicados. Aunque se han informado menos de 100 casos de apendicitis del lado izquierdo relacionada

con malrotación en adultos, muchos se diagnosticaron solo durante la cirugía y frecuentemente después de una perforación (Assefa et al., 2023).

Cuando la ecografía es no concluyente y el paciente está estable, la tomografía computarizada permite identificar simultáneamente el apéndice inflamado y su posición anómala, así como la disposición del intestino delgado y del colon que indica malrotación. La indicación y modalidad de imagen deben adaptarse al contexto clínico y a la posibilidad de embarazo (Di Saverio, Podda, & De Simone, 2020) (American College of Radiology (ACR), 2024)

Su diagnóstico requiere una alta sospecha clínica apoyada de estudios complementarios de imagen, por lo que, en casos de sintomatología aguda sin signos típicos de alguna enfermedad frecuente, la tomografía computadorizada (TC), con una sensibilidad del 93% y especificidad de 98% para el diagnóstico de apendicitis, constituye el examen de elección (Arévalo et al., 2015). Así mismo, se recomienda un abordaje quirúrgico laparoscópico que sea diagnóstico y a su vez terapéutico para la adecuada visualización de toda la cavidad abdominal con la finalidad de evitar la omisión o retraso del diagnóstico que aumenta las complicaciones operatorias y perioperatorias, genera una evolución tórpida de la enfermedad e incrementa las tasas de morbimortalidad (Villabona et al., 2018) (Dávila H, 2025).

Se presenta el caso de un paciente adulto con apencicitis aguda izquierda secundaria a malrotación intestinal, cuyo diagnóstico preoperatorio fue establecido mediante tomografía computarizada, resaltando la importancia de la sospecha clínica temprana y del tratamiento quirúrigo oportuno.

II. MATERIAL Y MÉTODO

La metodología empleada para este estudio fue cualitativa, a través de una revisión de la historia clínica de un paciente con diagnóstico definitivo de apendicitis aguda izquierda. Además, se realizó una revisión bibliográfica exhaustiva en buscadores digitales del área médica (Scielo, Pubmed), así como en bibliografía relacionada al campo de cirugía general.

III. RESULTADOS

Caso clínico. Paciente masculino de 36 años de edad, sin antecedentes patológicos personales de relevanci sin consumo habitual de medicación, acudió al servicio de emergencia por cuadro clínico 8 horas de evolución caracterizado por dolor abdominal constante, localizado en mesogastrio y flanco

izquierdo, con una intensidad de 8/10 en escala visual análoga (EVA), acompañado de náusea sin vómito. Refirió ser la primera ocasión en presentar sintomatología similar y negó automedicación previa.

Al ingreso, los signos vitales se encontraban dentro de parámetros normales. Al examen físico se evidenció abdomen blando y depresible, doloroso a la palpación en flanco izquierdo y fosa ilíaca izquierda, con puntos apendiculares derechos negativos. Se identificaron signos de irritación peritoneal, con signo de Blumberg positivo.

Los exámenes de laboratorio reportaron hemoglobina 16.5 g/dL, hematocrito de 50.1%, plaquetas de 286000/mm^3, leucocitos de 14620/mm^3 con neutrofilia relativa de 79.7%, glucosa de 120 mg/dL, urea de 30mg/dL, creatinina de 1.09mg/dL, aspartato aminotransferasa de 24 U/L y alanino aminotransferasa de 27 U/L.

Como estudio inicial se realizó ecografía abdominal, la cual informó dolor en fosa ilíaca izquierda, asas intestinales dilatadas e imágenes hiperecogénicas difusas adosadas a mucosa, con sosspecha diagnóstica de diverticulitis.

Posteriormente, se efectuó tomografía computarizada abdominal simple y contrastada, evidenciandosé hallazgos compatibles con malrotación intestinal: intestino delgado predominantemente localizado en hemiabdomen derecho, mientras que el colon, incluyendo la unión ileocecal y el colon ascendente, se entonctraba en hemiabdomen izquierdo. Además, se identificó apéndice cecal localizado en el flanco izquierdo, con paredes engrosadas, diámetro aproximado de 14 mm y apendicolitos en su base, extendiéndose su extremo distal hacia la fosa ilíaca izquierda (Figura 1).

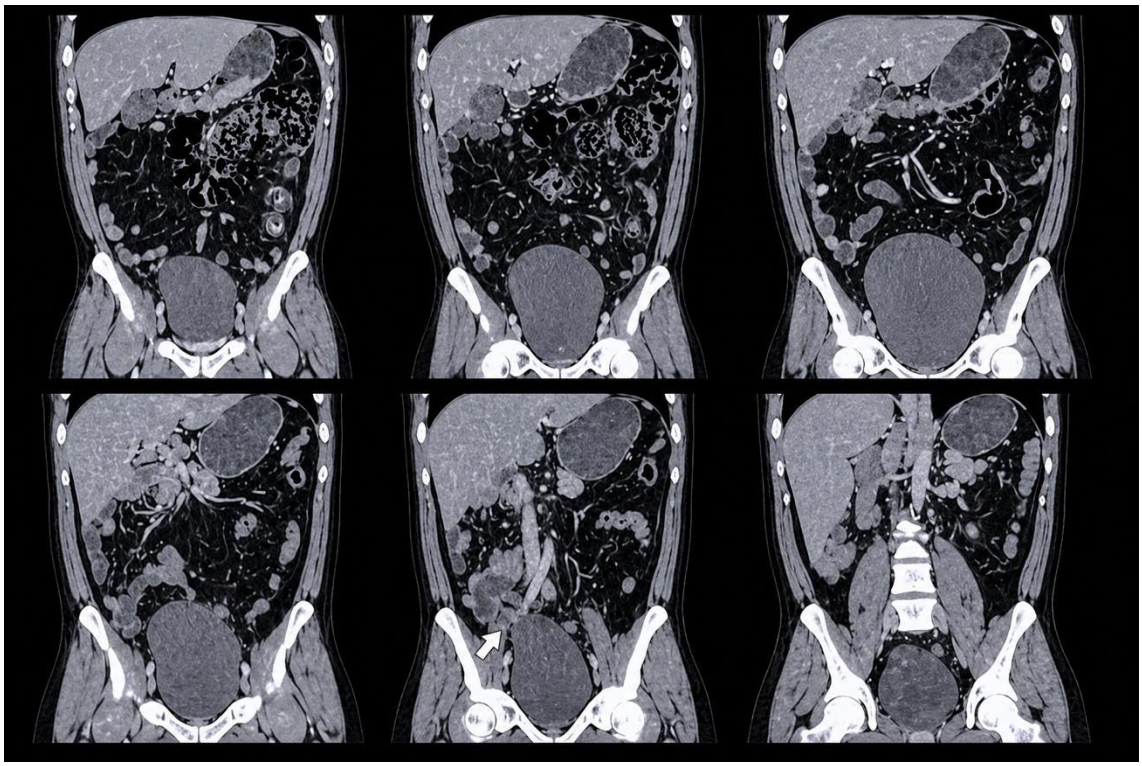

Figura 1. Tomografía computarizada abdominal en plano coronal que evidencia malrotación intestinal, con predominio del intestino delgado en el hemiabdomen derecho y colon en el hemiabdomen izquierdo. Se destaca la localización atípica de la región ileocecal.

Con dichos hallazgos, el paciente fue llevado a intervención quirúrgico mediante laparotomía exploratoria con apendicectomía convencional y lavado de cavidad. Durante el procedimiento se observó apéndice retrocecal de aproximadamente 12 x 2 cm, necrótica en toda su extensión, asociado a colección purulenta 75 mL en flanco y fosa ilíaca izquierda (Figura 2). La base apendicular no se comprometida. Se corroboró además localización anómala del colon hacia el ángulo esplénico.

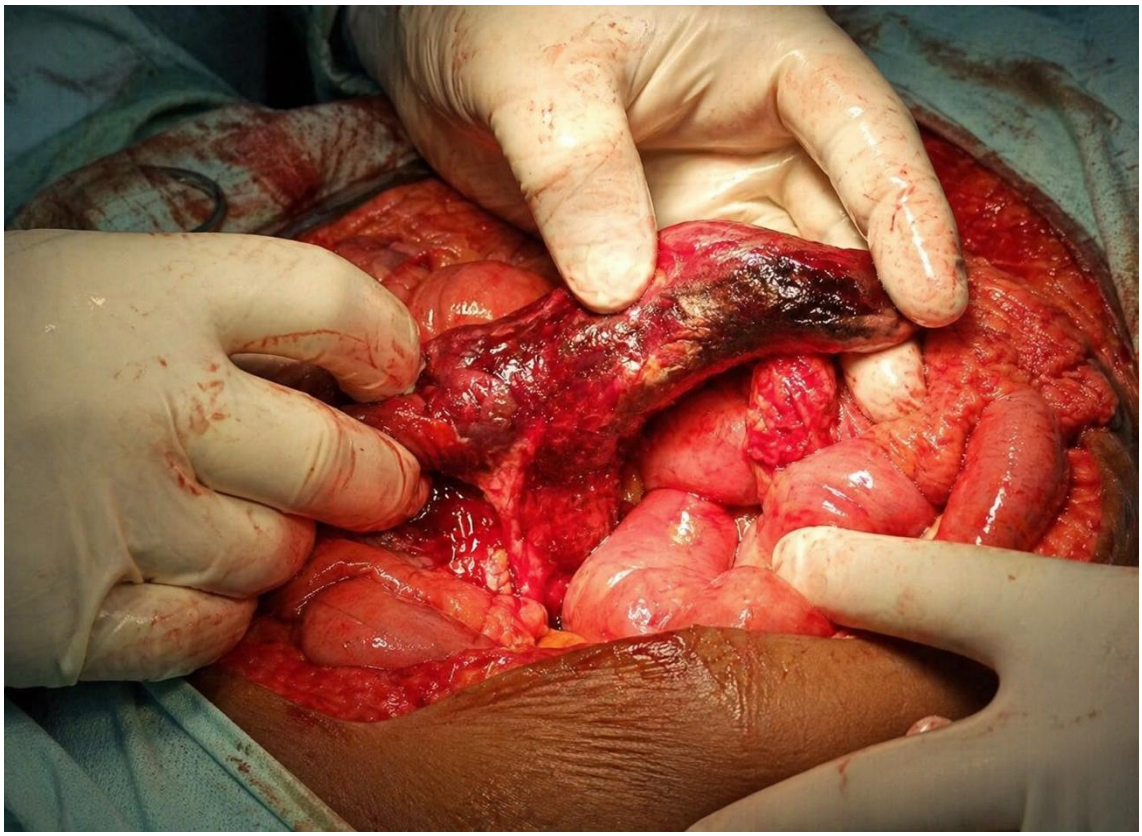

Figura 2. Hallazgo intraoperatorio durante laparotomía exploratoria que evidencia apéndice vermiforme con necrosis en toda su extensión, asociado a cambios inflamatorios severos y exudado purulento, compatible con apendicitis aguda complicada.

Se estableció diagnóstico intraoperatorio de apendicitis aguda complicada fase III con peritonitis localizada asociada a malrotación intestinal.

En el posoperatorio recibió hidratación intravenosa, analgesia y antibioticoterapia con ceftriaxona 1 gramo cada 12 horas más metronidazol 500 mg cada 8 horas. La evolución clínica fue favorable, sin complicaciones, por lo que recibió alta hospitalaria al tercer día. En el control ambulatorio realizado al séptimo día presentó adecuada recuperación, otorgándose alta definitiva del servicio.

Discusión

La apendicitis aguda izquierda es una patología rara, pero con necesidad quirúrgica urgente, se clasifica según las anomalías anatómicas congénitas, principalmente situs inversus y malrotación intestinal, y representa aproximadamente el 93,6 % de los casos (Hu, Shi, & Sun, 2022). En la revisión de Akbulut et al. (2010), 23 de 95 casos publicados de apendicitis izquierda se asociaron con malrotación

del intestino medio, y 49 de los 95 recibieron diagnóstico preoperatorio. Por tratarse de una revisión de casos publicados, estos datos no permiten estimar la frecuencia real en la población. La distribución del dolor varió incluso entre los casos de apendicitis izquierda, por lo que su localización aislada no basta para descartar la enfermedad. Los casos de apendicitis izquierda en adultos debido a malrotación intestinal, sin situs inversus concomitante, son escasos. Informes previos, como los de un hombre de 23 años y una mujer de 77, demuestran que la apendicitis aguda puede constituir la primera manifestación clínica de una malrotación no diagnosticada previamente (Samaniego et al., 2025). La relación del abdomen agudo quirúrgico con estas variantes anatómicas genera una dificultad diagnóstica importante por la similitud del cuadro clínico con otras patologías abdominales más frecuentes, como son la diverticulitis sigmoidea (frecuente en población occidental) que fue el diagnóstico diferencial inicial en nuestro paciente, así mismo ureterolitiasis o patologías ginecológicas en mujeres.

En mujeres en edad fértil con dolor abdominal o pélvico izquierdo, el diagnóstico diferencial debe incluir embarazo ectópico, además de torsión anexial, patología de quistes ováricos y enfermedad inflamatoria pélvica. La evaluación inicial de la posibilidad de embarazo es relevante incluso cuando se sospecha una causa digestiva. La ecografía pélvica transabdominal y transvaginal con Doppler orienta la valoración ginecológica; si persiste la sospecha de apendicitis y el primer estudio no resuelve el diagnóstico, se seleccionan imágenes adicionales según el estado clínico y el embarazo (American College of Radiology (ACR), 2024) (Di Saverio, Podda, & De Simone, 2020). En este caso se realizó laparotomía exploratoria y apendicectomía convencional; la elección del abordaje debe ajustarse a los hallazgos, la disponibilidad y el criterio quirúrgico (AlKeileh et al., 2024).

En el caso analizado en nuestra institución, la localización atípica del dolor y la inespecificidad de los hallazgos clínicos iniciales dificultaron la sospecha diagnóstica temprana, ocasionando un retraso en la intervención quirúrgica y, consecuentemente, un mayor riesgo de complicaciones perioperatorias y postoperatorias. La ultrasonografía de abdomen es un buen apoyo en el diagnóstico de la apendicitis aguda y de la rotación intestinal anormal. Sin embargo, tiene como inconvenientes el depender del operador y brindar una limitada visualización del cuadrante inferior izquierdo por la presencia de gas en las asas intestinales (Villabona et al, 2018). No obstante, la realización de una tomografía abdominal simple y contrastada resultó fundamental para orientar el diagnóstico, al permitir una visualización clara de la posición anómala del apéndice, la extensión del proceso inflamatorio y la exclusión de otras causas posibles de dolor abdominal. Este recurso diagnóstico fue decisivo para establecer el manejo quirúrgico

adecuado, reducir el tiempo quirúrgico, guiar al cirujano a la ubicación adecuada del apéndice inflamado y mejorar el pronóstico del paciente.

Es importante tener en cuenta que la tomografía abdominal no debe retrasar u omitir el diagnóstico de un abdomen agudo quirúrgico, en nuestro medio donde los exámenes complementarios son limitados se recomienda una laparotomía o laparoscopia exploratoria ya que mediante esta técnica se puede explorar la cavidad abdominal y pélvica y determinar el diagnóstico de apendicitis aguda y así también descartar otras patologías relacionadas. El abordaje laparoscópico es mínimamente invasivo, reduce la incidencia de infección de la herida y hernia, y ofrece una recuperación posoperatoria más rápida y menos complicaciones (AlKeileh et al., 2024).

La cuestión que surge a partir de este caso es si existe la necesidad de alguna intervención adicional para la malrotación intestinal en ausencia de síntomas o complicaciones significativas relacionadas con ella, en este caso y en varios de los publicados solo se trata el cuadro agudo es decir la apendicectomía por decisión del cirujano, no hay consensos aún sobre el manejo del paciente asintomático.

IV. CONCLUSIONES

La apendicitis aguda izquierda es una patología poco frecuente que representa un reto diagnóstico por su presentación atípica. Su asociación a la malrotación intestinal se manifiesta en los adultos de mediana edad simulando patologías relacionadas en el hemiabdomen izquierdo lo que dificulta la sospecha clínica y puede retrasar el tratamiento.

La tomografía computarizada de abdomen es clave y debe ser obligatorio siempre que se tenga a la mano este recurso para el diagnóstico oportuno. En el contexto de nuestra institución, donde los recursos diagnósticos pueden presentar ciertas limitaciones, potenciar las habilidades clínicas del personal médico resulta fundamental.

El tratamiento quirúrgico precoz continúa siendo la base del manejo y se asocia a mejores resultados clínico. Este caso resalta la importancia de mantener una alta sospecha diagnóstica fente a cuadros abdominales atípios para evitar retrasos terapéuticos y complicaciones.

REFERENCIAS BIBLIOGRÁFICAS

Akbulut, S., Ulku, A., Senol, A., Tas, M., & Yagmur, Y. (2010). Left-sided appendicitis: review of 95 published cases and a case report. *World J Gastroenterol*, 5598-5602.

Alfonso-Gamba, M. M., & Barragán-Rativa, D. E. (2024). Apendicectomía En Pacientes Con Situs Inversus: Serie De Tres Casos Con Manejo laparoscópico. *Revista Colombiana de Cirugía*, 578-584.

AlKeileh, T., Elsayed, S., Mahomed, R., Nour, M., & Bhagchandi, T. (2024). Left-sided appendicitis managed laparoscopically: a case report. *Journal of Medical Case Reports*, 2-7. Obtenido de https://doi.org/10.1186/s13256-023-04301-5

American College of Radiology (ACR). (2024). ACR Appropriateness Criteria® Acute Pelvic Pain in the Reproductive Age Group: 2023 Update. *J Am Coll Radiol*. Obtenido de https://pubmed.ncbi.nlm.nih.gov/38823952/

Arévalo, C., Owen Sáenz, K., Tabares, C., Bernal, F., & Borráez, B. (2015). Apendicitis aguda izquierda: presentación infrecuente de una enfermedad frecuente. Revisión de la literatura y reporte de un caso. *Revista Colombiana de Cirugia*, 146-150.

Assefa, M., Molla, Y., Yasin, M., Ali, O., & Desita, Z. (2023). Left side perforated appendicitis with intestinal non-rotation: a case report. *Journal of Medical Case Reports, 17*, 1-5. Obtenido de https://doi.org/10.1186/s13256-023-03990-2

Dávila H, C. A. (2025). Apendicitis aguda izquierda como causa infrecuente de abdomen agudo: reporte de caso. *Revista de la Facultad de Medicina Humana*, 142-146.

Di Saverio, S., Podda, M., & De Simone, B. (2020). Diagnosis and treatment of acute appendicitis: 2020 update of the WSES Jerusalem guidelines. *World J Emerg Surg*. doi:10.1186/s13017-020-00306-3.

Han, H., Letourneau, I., Abate, Y., & al, e. (2024). Trends and levels of the global, regional, and national burden of appendicitis between 1990 and 2021: findings from the Global Burden of Disease Study 2021. *Lancet Gastroenterol Hepatol*, 825-858. doi:10.1016/S2468-1253(24)00157-2

Hu, Q., Shi, J., & Sun, Y. (2022). Left-sided appendicitis due to anatomical variation: A case report. *Frontiers in Surgery*, 1-4. doi:10.3389/fsurg.2022.896116

Samaniego B, J., Llerena V, J., Gordillo C, A., Santamaria P, B., & Lopez Y, N. (2025). Left-Sided Perforated Appendicitis in an Elderly Man with Intestinal Malrotation: A Case Report.

American Journal of Case Reports, 1-6. Obtenido de https://www.amjcaserep.com/abstract/index/idArt/949960

Villabona, A., Sorzano, L., Rodríguez, H., Espinosa, L., & Villabona, S. (2018). Apendicitis aguda en paciente adulto con rotación intestinal anormal y defecto cardiovascular: presentación de caso y revisión temática. *Revista Colombiana de Cirugia*, 220-227. Obtenido de https://doi.org/10.30944/20117582.65